Sanatorio Británico
En salud, elegir bien es vital!!!

Sanatorio Britanico S.A.

Hospitales Generales y Especializados
Gaspar Rodriguez de Francia 910 c/ Parapiti
Tel.: 418 0800
Asunción - Paraguay

TIMBRADO N°13656620
Inicio Vigencia 23/09/2019
Fin Vigencia 30/09/2020
RUC: 80071221-8

NOTA DE REMISION

N° 001-001-0000198

Fecha de Emisión:
Km estimado:
Nombre o Razón Social: Angel Martinez Oviedo
RUC o C.I. del Destinatario: 350863
Dirección de partida: Km 17 Ruta 1
Ciudad: San Lorenzo
Dpto.: 0982752763
Dirección de llegada:
Ciudad:
Dpto.:
Dirección:

Fecha de Inicio del traslado:
Fecha del término del traslado:
Nombre o Razón Social del Transportista:
Número de R.U.A.:
Marca del vehículo de transporte:
N° de R.U.A. Remolque/tracto/Semi:
Dirección del conductor:
R.U.C. del transportista:
Nombre del conductor:
C.I. del conductor:

DATOS DEL TRASLADO:
Comprobante de venta:
N° de comprobante:
Timbrado:
Fecha de expedición:

Motivo:
Cambio de fecha de término de traslado y/o punto de llegada

CODIGO	CANTIDAD	Descripción de Mercaderías
		Cortetensmo c/ Ecostual Angio plastie

RECEPCIÓN DE LA MERCADERÍA

Firma
Angel L. Martinez O.
Aclaración
350.863
RUC/C.I. N°

I. G. NOBEL S.A. RUC: 80009607-0 / Hab. N°1015 - Onofre Gómez esq. Avda. del Yacht - Telefax: (021) 900 303 RA.- Lambare
10 Tal. 25/4 - 001-001-0000151/400

• ORIGINAL BLANCO: DESTINATARIO DE LAS MERCADERÍAS
• SEGUNDA COPIA

186

Sanatorio Británico

Sanatorio Británico Sociedad Anónima
Hospitales Generales y Especializados
Avda. Gaspar Rodriguez de Francia 910 Telf : 418 0800
Asuncion
Suc Ruta 1 casi 10 de Agosto Telf: 418 0850
San Lorenzo

TIMBRADO Nº 13660840
Inicio Vigencia: 01/10/19
Vto.Vigencia:31/10/20
RUC: 80071221-8
FACTURA
Nº 001-004-0001851

FECHA DE EMISIÓN: Viernes, 29 de Noviembre de 2019 — CONDICION DE VENTA: CONTADO ( ) CREDITO (X)

NOMBRE O RAZON SOCIAL: POLICIA NACIONAL - GASTOS — RUC: 80016197-1

DIRECCIÓN: AVDA. MCAL LOPEZ Y KUBITSCHEK — NOTA DE REMISIÓN Nº:

VTO. PAGO: 07/01/2020 — PAGO: CREDITO

Cod Art.	Cant.	Descripcion	P. Unitario	Exentas	Gravado 5%	Gravado 10%
24849	1	CATETERISMO + ANGIOPLASTIA CORONARIA SIMPLE	25.056.000	0	0	25.056.000
		La Factura Crédito no es válida como comprobante de pago. Exija recibo o ticket.				
SUBTOTAL:				**0**	**0**	**25.056.000**
DESCUENTO:						
TOTAL A PAGAR:		VEINTICINCO MILLONES CINCUENTA Y SEIS MIL.---				**25.056.000**

Liquidacion del IVA: **(5%)** 0 **(10%)** 2.277.818 **Total IVA:** 2.277.818

Sanatorio Británico Sociedad Anónima Autorizado como Autoimpresor y Timbrado. Conforme a Resolución General Nº 92/13
NO ACEPTAMOS CAMBIO DE FACTURAS O DE RAZÓN SOCIAL PASADAS LAS 24 HORAS
De conformidad con lo establecido en los arts. 475, siguientes y concordantes del Código Civil, la falta de pago de la obligación instrumentada en la presente factura en el plazo establecido, devengará un intereses moratorio del 18% anual que deberá ser abonado al Sanatorio Británico S.A.

Original: Comprador

956

Sanatorio Británico

En salud, elegir bien es vital!!!

ALTA DE ENFERMERÍA

Nombre: Angel Martinez Sala: 104 Exped. Clínico Nº:

Fecha			Firma
		* Verificar firma de alta médica.	
		* Devolver resto de medicamentos no utilizados por el paciente a farmacia.	
		* Entregar estudios laboratoriales e imagenes con firma del familiar y/o paciente.	
		* Entregar medicamentos utilizados por el paciente.	
		* Comunicar al paciente o familiar que será informado de su cuenta por teléfono, en su habitación.	
		* Verificar en el sistema si insumos o medicamentos utilizados fueron cargados a cuenta del paciente.	
		* Firma de la enfermera que completo hoja de alta.	
		* Acompañar al paciente si fuera necesario.	
		* Avisar a personal de servicios para la inmediata limpieza de la habitación.	
		Fecha: 07 11 19	
		Hora:	
		Medicamentos y Estudios Se entrega al Pte.	
		* Estudio varios.	
		Firma de Enfermería:	
		Firma del Familiar o Paciente:	

Celso Velázquez Flecha
Lic. en Enfermería
Reg. Prof. Nº 33185

Sanatorio Británico

Dr. Victor Adrian Rojas Rodriguez

Cardiología y Enfermedades Vasculares.
Electrofisiología, Arritmias y Estimulación Cardiaca
Urgencias y Cuidados Intensivos Cardiovasculares
(Universidad de Lyon1-Francia).
Intervencionismo Cardiológico
(Universidad de Paris Descartes -Francia)

Certificado por la *Acute Cardiovascular Care Association of the European Society Cardiology*

Informe

Cateterismo Cardiaco Diagnostico

Paciente : Angel Leoncio MARTINEZ OVELAR **Edad :** 71 **CI**: 350.863

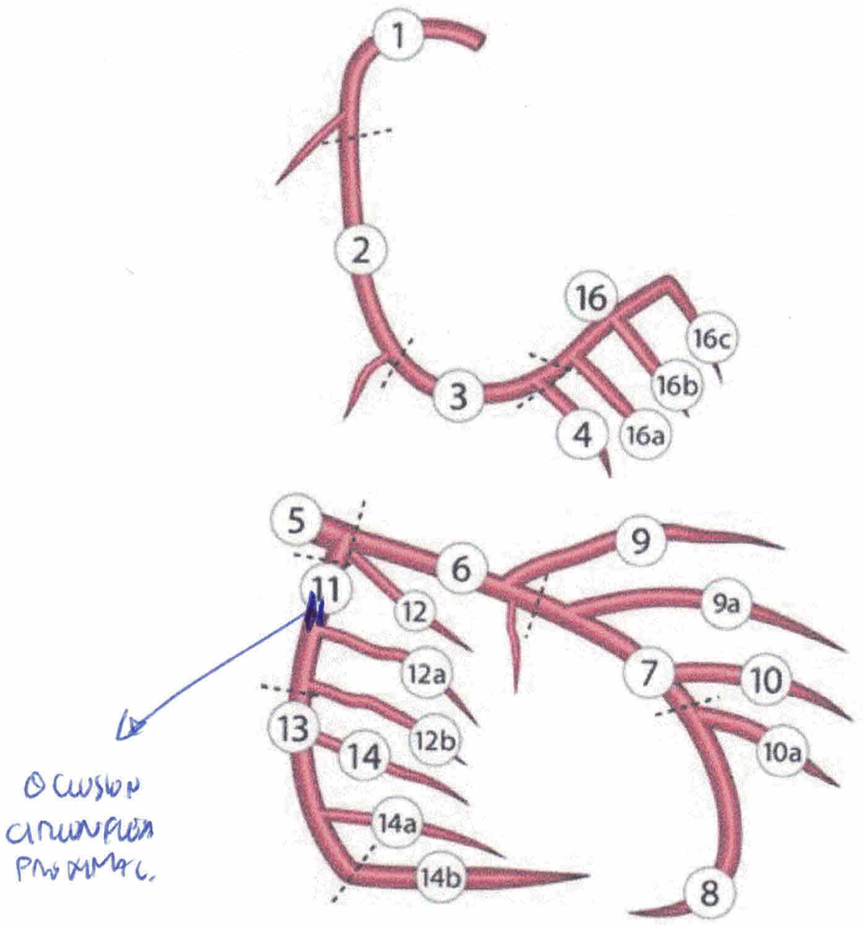

Dr. Victor Adrian Rojas Rodriguez. RP: 7456

6to Piso Sanatorio Británico.
varr77@hotmail.es
Consulta Cardiológica Rápida 0972 583 599

Sanatorio Británico

Dr. Victor Adrian Rojas Rodriguez

Cardiología y Enfermedades Vasculares.
Electrofisiología, Arritmias y Estimulación Cardiaca
Urgencias y Cuidados Intensivos Cardiovasculares
(Universidad de Lyon1-Francia).
Intervencionismo Cardiológico
(Universidad de Paris Descartes -Francia)

Certificado por la *Acute Cardiovascular Care Association of the European Society Cardiology*

Informe

Cateterismo Cardiaco Diagnostico

Paciente : Angel Leoncio MARTINEZ OVELAR **Edad :** 71 **CI**: 350.863

Presión Aortica: 120/60/90 mmHg.

Arteria Coronaria Izquierda.

Tronco común Izquierdo: calibre adecuado, corto, se bifurca en una Descendente anterior y circunfleja. Infiltración ateromatosa y calcificada +++.

Arteria Descendente Anterior: calibre adecuado. Ateromatosa en toda su extension

Segmento proximal: sin lesiones. Segmento medio: sin lesiones.

Segmento distal: sin lesiones.

Flujo distal TIMI conservado (3). Diagonal: sin lesiones.

Arteria Circunfleja: NO Dominante.

Segmento proximal: oclusión , stop de contraste, flujo distal TIMI 0, se logra visualizar por reinyección contra lateral y homolateral una lesión larga > 20 mm, calcificada , con mayor severidad a nivel de la bifurcación Circunfleja/Marginal.

Arteria Coronaria Derecha: NO Dominante. Ateromatosis difusa.

Ostium: sin lesiones. Primer segmento (CD1) : sin lesiones. Segundo segmento: sin lesiones.

Tercer segmento: si lesiones.Bifurcación IVP/RV: sin lesiones.

Conclusión

Oclusión de la Circunfleja proximal.

Cordialmente.

Dr. Víctor Rojas Rodríguez
Cardiólogo Intervencionista
Reg. Prof. Nº 7.456

Dr. Victor Adrian Rojas Rodriguez. RP: 7456

6to Piso Sanatorio Británico.
varr77@hotmail.es
Consulta Cardiológica Rápida 0972 583 599

Sanatorio Británico

Dr. Victor Adrian Rojas Rodriguez

Cardiología y Enfermedades Vasculares.
Electrofisiología, Arritmias y Estimulación Cardiaca
Urgencias y Cuidados Intensivos Cardiovasculares
(Universidad de Lyon1-Francia).
Intervencionismo Cardiológico
(Universidad de Paris Descartes -Francia)

Certificado por la *Acute Cardiovascular Care Association of the European Society Cardiology*

Informe

Cateterismo Cardiaco Diagnostico

Paciente : Angel Leoncio MARTINEZ OVELAR **Edad :** 71 **CI**: 350.863

Operador: Dr. Victor ROJAS RODRIGUEZ Fecha: 18/10/2019

Cardiólogo tratante: Dra. Karina SCAVENIUS

Anestesiólogo: Dr. Juan Carlos SOSA NICORA

Monitorización intra operatoria:

Radiólogo: Lic. Néstor JARA.

Enfermería: Lic. Clara ZACARIAS

Contexto del Estudio :

Molestias precordiales, Ergometria litigiosa,

Factor de riesgo cardiovascular: HTA, Diabetes tipo 2 (en despistaje).

Tratamiento:

ECG: Sinusal.

Ecocardiografía Doppler:

Ergometría: si **SPECT:** no **AngioTAC**: NO

Cateterismo previo: NO

Vía Arterial: radial derecha. Cocktail anti espasmo: 100 ug de NTG + 5000 UI de heparina.

Material utilizado:

Catéter diagnostico: JL 3.5 5F, JR 4 de 5F. guía teflonada 0.35".

Contraste: 42 mL

Dr. Victor Adrian Rojas Rodriguez. RP: 7456

6to Piso Sanatorio Británico.
varr77@hotmail.es
Consulta Cardiológica Rápida 0972 583 599

Sanatorio Británico

Dr. Victor Adrian Rojas Rodriguez

Cardiología y Enfermedades Vasculares.
Electrofisiología, Arritmias y Estimulación Cardiaca
Urgencias y Cuidados Intensivos Cardiovasculares
(Universidad de Lyon1-Francia).
Intervencionismo Cardiológico
(Universidad de Paris Descartes -Francia)

Certificado por la *Acute Cardiovascular Care Association of the European Society Cardiology*

Informe

Angioplastia con balón de la Arteria Circunfleja.

Paciente : Angel Leoncio MARTINEZ OVELAR **Edad :** 71 **CI**: 350.863

Operador: Dr. Victor ROJAS RODRIGUEZ Fecha: 18/10/2019

Cardiólogo tratante: Dra. Karina SCAVENIUS

Anestesiólogo: Dr. Juan Carlos SOSA NICORA

Monitorización intra operatoria:

Radiólogo: Lic. Néstor JARA.

Enfermería: Lic. Andrea PIZURNO.

Contexto del Estudio : Angioplastia con balón de la Circunfleja.

Vía Arterial: radial derecha.

Material utilizado: Catéter guía EBU 3.5 de 6F

Contraste: 48 mL

Presión Aortica: 120 – 60 – 70 mmHg.

Angioplastia de la Circunfleja.

Montaje de un catéter guía EBU 3.5 de 6 F sobre guía teflonada 0.35, guía intra coronaria en distalidad de la Marginal, avance de un balón NC de 2.0 x 15 mm, inflado a presión nominal, resultado insatisfactorio, no recuperación de flujo distal, posterior a 3 intentos, sin resultado final aceptable, se decide NO implantar un stent.

Resultado final: no recuperación de flujo arterial en territorio de la circunfleja.

Cordialmente.

Dr. Víctor Rojas Rodríguez
Cardiólogo Intervencionista
Reg. Prof. Nº 7.456

Dr. Victor Adrian Rojas Rodriguez. RP: 7456

6to Piso Sanatorio Británico.
varr77@hotmail.es
Consulta Cardiológica Rápida 0972 583 599

Sanatorio Británico

Dr. Victor Adrian Rojas Rodriguez

Cardiología y Enfermedades Vasculares.
Electrofisiología, Arritmias y Estimulación Cardiaca
Urgencias y Cuidados Intensivos Cardiovasculares
(Universidad de Lyon1-Francia).
Intervencionismo Cardiológico
(Universidad de Paris Descartes -Francia)

Certificado por la *Acute Cardiovascular Care Association of the European Society Cardiology*

Informe

Cateterismo Cardiaco Diagnostico

Paciente : Angel Leoncio MARTINEZ OVELAR **Edad :** 71 **CI**: 350.863

Presión Aortica: 120/60/90 mmHg.

Arteria Coronaria Izquierda.

Tronco común Izquierdo: calibre adecuado, corto, se bifurca en una Descendente anterior y circunfleja. Infiltración ateromatosa y calcificada +++.

Arteria Descendente Anterior: calibre adecuado. Ateromatosa en toda su extension

Segmento proximal: sin lesiones. Segmento medio: sin lesiones.

Segmento distal: sin lesiones.

Flujo distal TIMI conservado (3). Diagonal: sin lesiones.

Arteria Circunfleja: NO Dominante.

Segmento proximal: oclusión , stop de contraste, flujo distal TIMI 0, se logra visualizar por reinyección contra lateral y homolateral una lesión larga > 20 mm, calcificada , con mayor severidad a nivel de la bifurcación Circunfleja/Marginal.

Arteria Coronaria Derecha: NO Dominante. Ateromatosis difusa.

Ostium: sin lesiones. Primer segmento (CD1) : sin lesiones. Segundo segmento: sin lesiones.

Tercer segmento: si lesiones.Bifurcación IVP/RV: sin lesiones.

Conclusión

Oclusión de la Circunfleja proximal.

Cordialmente.

Dr. Victor Rojas Rodríguez
Cardiólogo Intervencionista
Reg. Prof. Nº 7.456

Dr. Victor Adrian Rojas Rodriguez. RP: 7456

6to Piso Sanatorio Británico.
varr77@hotmail.es
Consulta Cardiológica Rápida 0972 583 599

199

Sanatorio Británico

Dr. Victor Adrian Rojas Rodriguez

Cardiología y Enfermedades Vasculares.
Electrofisiología, Arritmias y Estimulación Cardiaca
Urgencias y Cuidados Intensivos Cardiovasculares
(Universidad de Lyon1-Francia).
Intervencionismo Cardiológico
(Universidad de Paris Descartes -Francia)

Certificado por la *Acute Cardiovascular Care Association of the European Society Cardiology*

Informe

Angioplastia con balón de la Arteria Circunfleja.

2do Procedimiento.

Paciente : Angel Leoncio MARTINEZ OVELAR **Edad :** 71 **CI**: 350.863

Operador: Dr. Victor ROJAS RODRIGUEZ Fecha: 6/11/2019

Cardiólogo tratante: Dra. Karina SCAVENIUS

Anestesiólogo: Dr. Juan Carlos SOSA NICORA

Monitorización intra operatoria:

Radiólogo: Lic. Néstor JARA. **Enfermería:** Lic. Andrea PIZURNO.

Contexto del Estudio : Angioplastia con balón de la Circunfleja.

Vía Arterial: femoral derecha.

Material utilizado: Catéter guía EBU 3.5 de 6F Contraste: 150 mL **Presión Aortica:** 120 – 60 – 70 mmHg.

Angioplastia de la Circunfleja.

Se realizan previamente inyecciones donde no se visualiza segmentos distales del territorio de la circunfleja.

Montaje de un catéter guía EBU 3.5 de 6 F sobre guía teflonada 0.35, guía intra coronaria en distalidad de la Marginal, avance de un balón NC de 2.5 x 10 mm, inflado a presión sub nominal, dejando visualizar una lesión severa calcificada > 20 mm, tortuosidad media, y un flujo distal TIMI 2 en territorio de la Circunfleja distal.

Se realizan múltiples intentos de pre dilatación, incluyendo con la técnica de cuting balón (con otra guía intra coronaria) a nivel de la lesión calcificada, evidenciando una mejoría angiográfica, pero con diámetros estimados < a 2 mm.

Recuperación de flujos distales a nivel del territorio previamente ocluido, lesión severa calcificada, larga (tipo C), con diámetros distales < a 2 mm.

Resultado final: aceptable.

Cordialmente.

Dr. Victor Rojas Rodriguez
Cardiólogo Intervencionista
Reg. Prof. Nº 7.456

Dr. Victor Adrian Rojas Rodriguez. RP: 7456

6to Piso Sanatorio Británico.
varr77@hotmail.es
Consulta Cardiológica Rápida 0972 583 599

Sanatorio Británico
En salud, elegir bien es vital!!!

EVOLUCION DEL PACIENTE

NOMBRE: Angel Lima Gonzalez. Habit. Nº .....

6/11/19 21.15hs	Paciente de sexo masculino de 71 años en su 0° DDI con Dx de Post operado de cateterismo cardiaco. DMZ. Niega molestias. Se encuentra afebril, HDE, eupneico, buena TIO, diuresis conservada y cohesa. Al examen físico signos vitales estables, vendaje sin sangrados, aparato cardiorrespiratorio y pulsos sin particularidades. No edemas.	
	Plan = Laboratorio mañana control mañana.	
	7-11-19	
10:05	pac. post cateterismo cardiaco + angioplastia con balon de la circunfleja se encuentra hdm estable, afebril eupneico, hab. fisiol. cons. niega molestia. se retira vendaje compresivo sin complicaciones. plan: eval. med. he.	

Dra. Violeta Caballero Ocariz
Medicina Familiar
Reg. Prof. 10.790

193

Sanatorio Británico

En salud, elegir bien es vital!!!

HISTORIA CLÍNICA

Expediente Nº:.....

Favor completar con letra scrip	DATOS DEL PACIENTE				
Primer Apellido			Segundo Apellido (Mujer Casada)		
Martinez			Ovelar		
Primer Nombre			Segundo Nombre		
Angel			Leoncio		
Fecha de Nacimiento			Edad	Sexo (Marque con X)	
4	01	1948	71 años	Masculino	Femenino
Teléfonos de Urgencia	0982 752763		Profesión		

MÉDICO RESPONSABLE DE REALIZAR LA HISTORIA MÉDICA				
Nombre	Fecha		Hora	Firma

Médico tratante: Dr. Victor Rosas.

ANTECEDENTES

1. Motivo de la internación y el antecedente reciente de esta dolencia si existiere

Refiere cateterismo hace 15 días. desde donde se le indica nueva intervención cardiológica

2-ALERGIA A MEDICAMENTOS

Niega alergia

3. Medicamentos y dosis (incluyendo hiervas, vitamínicos, sedantes, anorexígenos)

Medicamentos	Dosis
a) Metformina 850 mg.	a)
b)	b)
c)	c)
d)	d)
e)	e)

4. Pasado médico relevante y enfermedades crónicas

a) DM2	d)
b)	e)
c)	f)

5. Cirugías pasadas

a) protatectomia
b) meniscectomia
c) cateterismo hace 15 días
d)
e)

Sanatorio Británico
En salud, elegir bien es vital!!!

ORDENES DEL MEDICO

NOMBRE: Angel Martinez HABITACION Nº:

FECHA		MEDICO
6-11-19	- HP: SF 0,9% 1000 cc, goteo 42 cc/H ✓	
	- Plasil 10 mg: 1 amp pl vel S/N ✓	
	- Dipirona 1g: 1 amp pl vel S/N ✓	
	- Dieta hipósódica pl diabético ✓	
	- CSV, BHS, Tax q 6hs ✓	
	- HGT pre-prandiales ✓	
	- Corrección q JC si HGT: 160-200 4UI, 201-300 6UI, 301-400 8UI. ✓	
	BH 07/11/19	Lic. Rosana Pérez Enfermera Registro N° 7805
	Lic. Julieta G. Giménez Enfermería Reg. Nº 13.928	
	7-11-19 17:05hl. → alta.	Dra. Violeta Caballero Ocariz Medicina Familiar Reg. Prof. 10.790

Fátima Duhand Clínica Médica Reg. Prof. 10756